



令和 7年 11月 28日

## ～イボはなかなか厄介です～

院長 三和拓人

年末も差し迫ってきまして、すっかり冬本番という感じです。  
皆様いかがお過ごしでしょうか？今月はいつもコンスタントに受診される方が多い「イボ」について説明させていただきます。  
まずは普通の(尋常性)イボから。疣贅(ゆうぜい)というのはイボのことです。

じん じょう せい ゆう ぜい

# 尋常性疣贅

**原因**



- ヒト乳頭腫ウイルス(human papillomavirus: HPV)2型や57型など

**症状**

- 手足の指に出現する角化性の小丘疹
- 足底に出現する場合は歩行で痛みを伴う場合も

**治療**

- 液体窒素による凍結療法
- 他ヨクイニン内服、活性型Vit.D3外用、レーザーによる削切、モノクロ酢酸外用など

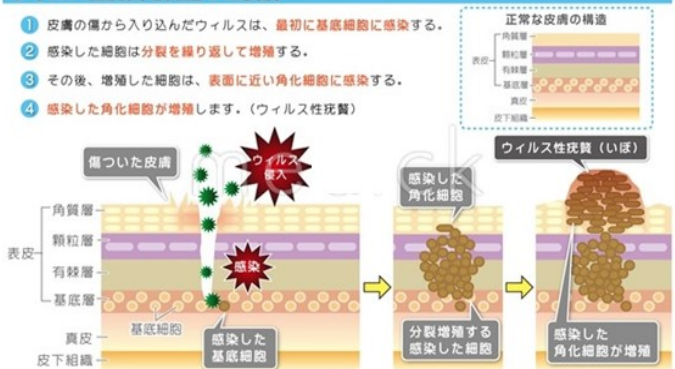


### ウィルス性疣贅が出来る仕組み

ウィルスは、皮膚の比較的深いところにある細胞に感染し、増殖して「いぼ」を形成します。

**ウィルス性疣贅を発症した皮膚**

- ① 皮膚の傷から入り込んだウィルスは、最初に基底細胞に感染する。
- ② 感染した細胞は分裂を繰り返して増殖する。
- ③ その後、増殖した細胞は、表面に近い角化細胞に感染する。
- ④ 感染した角化細胞が増殖します。(ウィルス性疣贅)



正常な皮膚の構造

表皮: 角質層, 顆粒層, 有棘層, 基底層  
真皮: 真皮層  
皮下組織: 皮下組織

傷ついた皮膚

ウイルス侵入

感染

感染した基底細胞

感染した基底細胞

分裂増殖する感染した細胞

感染した角化細胞が増殖

ウィルス性疣贅 (いぼ)

**Q.イボはうつりますか？**

はい、うつります。左図にあるように荒れた皮膚からウィルスが侵入します。一つのイボがどんどん広がるのはそのためです。  
ただし、**ウィルスに対する抗体ができていないとうつりません**。大人にこのイボが出来にくいのはこの理由です。

**Q.予防法はありますか**

ヨクイニンはハトムギの種子を抽出したもので、免疫力アップにつながります。**ハトムギ茶を飲み続ける**といいかもしれません。

参考資料: 日本皮膚科学会

次に老人性のイボの説明です。

ろう じん せい ゆう ぜい し ろう せい かく か しょう

# 老人性疣贅(脂漏性角化症)

## 原因

- 加齢で肌の新陳代謝が衰えたり、長年に渡り紫外線を浴び続けることで、排除しきれないメラニンが少しずつ蓄積するために起こります

## 症状

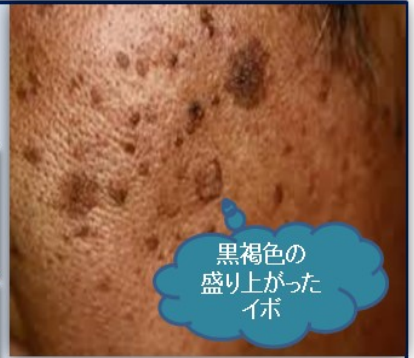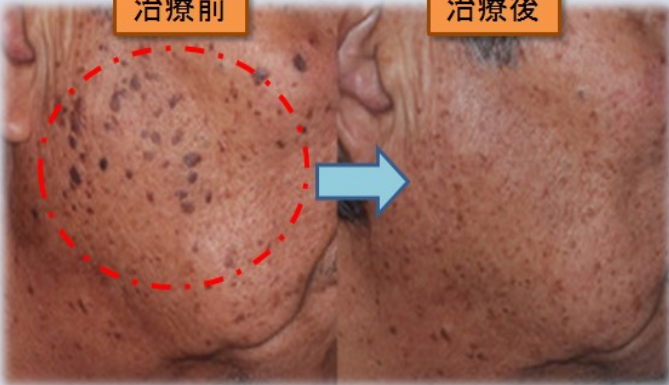- 顔面など日光の当たるところに多発します。ほくろと見分けが付きにくいですが、指で削るとポロポロかさぶたのようにとれるのが特徴です

## 治療

- 液体窒素による凍結療法
- 他レーザーで切除術、電気メスで焼灼術、外科的切除術等

治療前

治療後



黒褐色の  
盛り上がった  
イボ

Q.ガンの可能性は無いですか？

老人性疣贅自体にガンの可能性は**ない**です。ですが、基底細胞癌、日光角化症、悪性黒色腫(メラノーマ)という皮膚癌と見た目が類似している場合が多いです。

また老人性疣贅が**一気に増え**ると、**内臓の癌を反映**している場合もあります。

Q.予防法はありますか

- ◆ 紫外線を避ける事
- ◆ 保湿をする事
- ◆ Vit.C、Vit.Eの摂取等があります。

参考資料: 日本皮膚科学会

イボの治療を施して、治りが早い人は1-2週間で治るのですが、治りが遅い人は半年とか1年以上かかる人も居ます。色々あれやこれや試しても効果が薄く、長期間通院して頂いている方もいらっしゃいます。非常に申し訳なく思っております。日々研鑽を積んで、1日でも早く治るよう務めさせていただいております

**年末年始の休日**

**12/28(日) ~ 1/4(日)**

**R8. 1/5(月) ~ 通常診療を行います**